

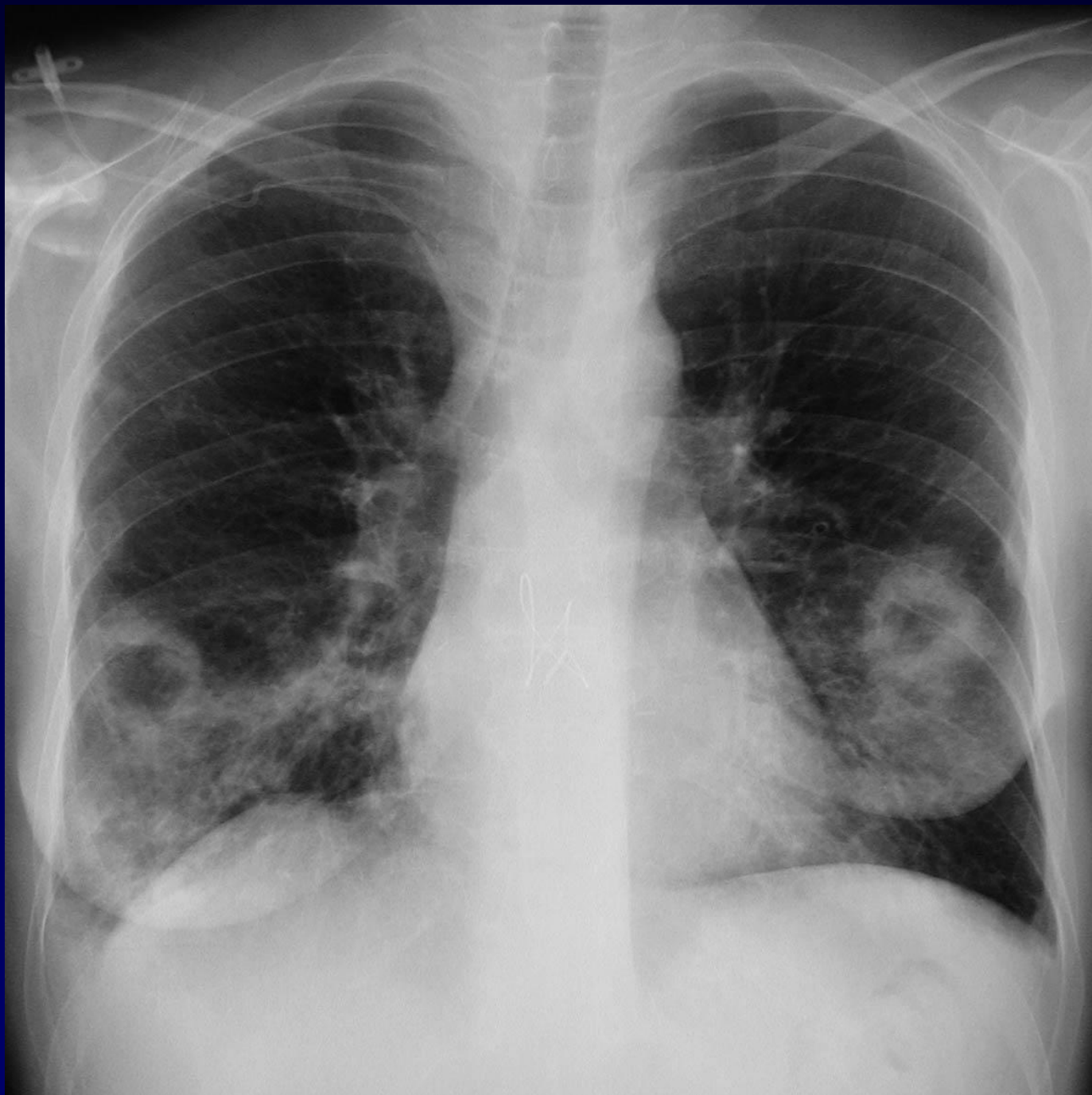

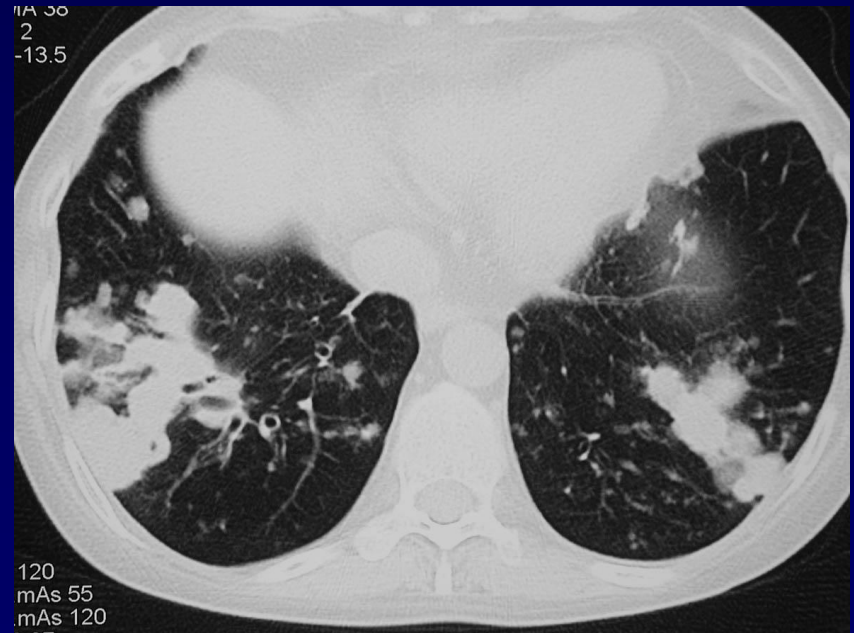
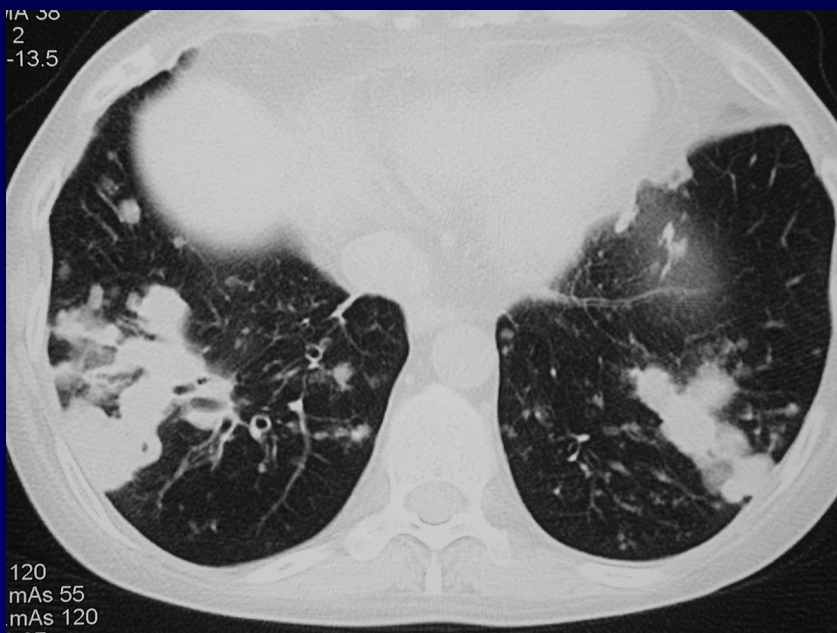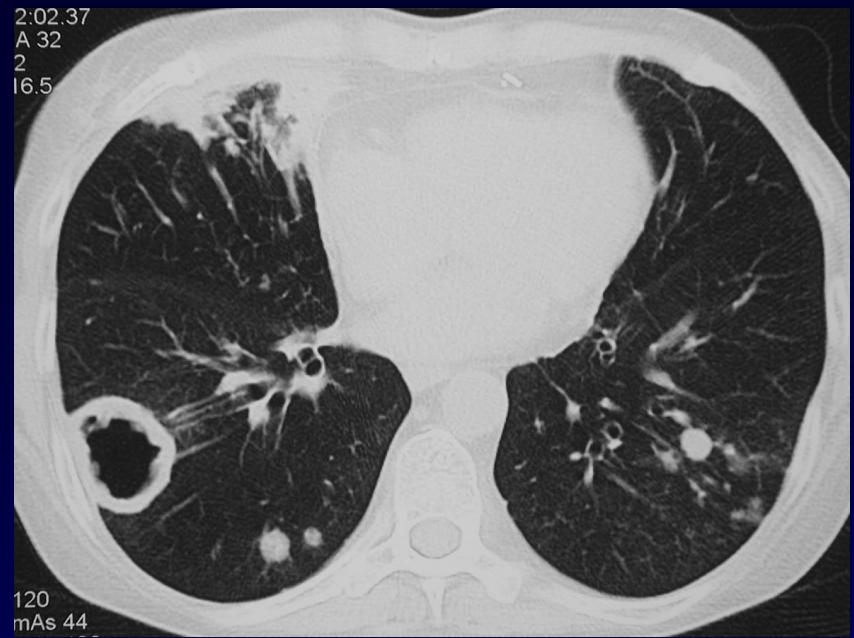
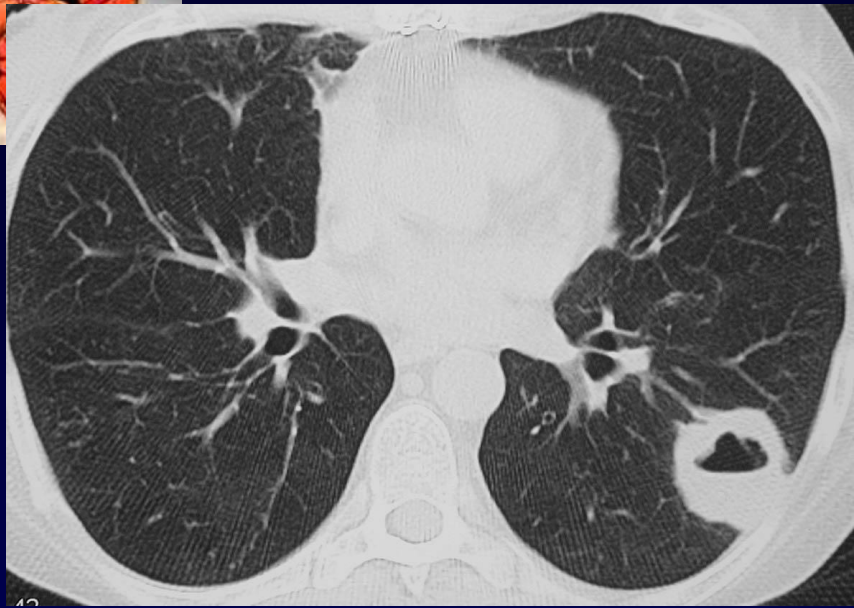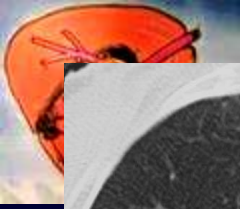
**Femme de 36 ans**

**Patiente transplantée bipulmonaire  
avec immunodépression conséquence  
d'un traitement par corticoïdes**

**Traitement antifongique inefficace**

**Multiples LBA non contributifs...**







**Diagnostic ?**



# Pneumopathie nécrosante bilatérale

Mise en évidence d'une **origine aspergillaire** sur  
du pus ramené par ponction transpariétale